

МИНИСТЕРСТВО ЗДРАВООХРАНЕНИЯ РЕСПУБЛИКИ БЕЛАРУСЬ

УТВЕРЖДАЮ

Первый заместитель Министра

 Д.Л. Пиневич

« 27 » 17 2015 г.

Регистрационный номер № 086-0915

**МЕТОД МАСТОИДОПЛАСТИКИ ПОСЛЕ ОПЕРАЦИИ
ОТКРЫТОГО ТИПА НА СРЕДНЕМ УХЕ**

инструкция по применению

УЧРЕЖДЕНИЕ-РАЗРАБОТЧИК:

Государственное учреждение

«Республиканский научно-практический центр оториноларингологии»

АВТОРЫ:

к.м.н., доцент Л.Э. Макарина-Кибак,

Н.И. Гребень,

к.м.н., доцент Ю.Е. Еременко

Минск, 2015

В настоящей инструкции по применению изложен метод мастоидопластики после операции открытого типа на среднем ухе, который может быть использован в комплексе медицинских услуг, направленных на лечение пациентов с хроническими гнойными средними отитами. Внедрение метода, изложенного в настоящей инструкции по применению, в работу организаций здравоохранения позволит снизить частоту послеоперационных осложнений, уменьшить инвалидизацию, временную нетрудоспособность и социальную дезадаптацию пациентов с хроническими деструктивными отитами в отдаленном послеоперационном периоде, значительно улучшить результаты медицинской реабилитации, сократить материальные затраты и сроки госпитального лечения за счет ранней активизации пациентов в послеоперационном периоде, улучшить качество их жизни.

Показания к применению

- хронический гнойный средний отит.

Противопоказания к применению

Общие противопоказания для выполнения плановых хирургических вмешательств.

Перечень необходимых изделий, реактивов, лекарственных средств и т.д.

Стандартное оборудование и оснащение операционных блоков оториноларингологических отделений многопрофильных и специализированных стационаров, в которых обеспечена возможность выполнения операции открытого типа на среднем ухе, включая:

- операционный микроскоп;
- микромоторная система с набором фрез;
- набор микроинструментария для микрохирургии уха;
- перфорированная титановая пластина и монтажный инструментарий для ее установки, зарегистрированные Министерством здравоохранения Республики Беларусь (регистрационное удостоверение № ИМ-7.102503) в установленном законодательством порядке.

ОПИСАНИЕ МЕТОДА С УКАЗАНИЕМ ЭТАПОВ

Хирургическое вмешательство выполняют после премедикации под общим эндотрахеальным наркозом.

1. Начальный этап

Выполняется общепринятыми методами. После инфильтрации мягких тканей 0,5% раствором новокаина гидрохлорида выполняется разрез кожи в заушной области, отступя 0,5 см от заушной складки от основания завитка до верхушки сосцевидного отростка. Отсепаровываются мягкие ткани в области треугольника Шипо, также отсепаровывается кожа задней стенки наружного слухового прохода и барабанная перепонка. С помощью фрез выполняется вскрытие антрума и всех клеток сосцевидного отростка, фрезой удаляется задняя костная стенка наружного слухового прохода, сглаживается «шпора», ревизируется барабанная полость (рисунок 1).

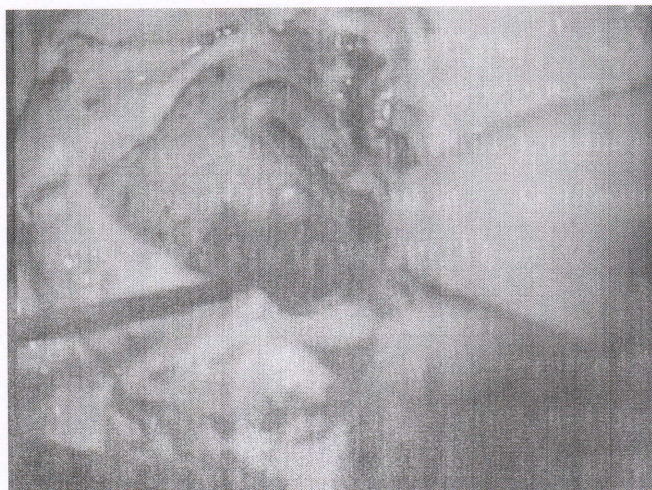


Рисунок 1 – Начальный этап хирургического вмешательства

2. Реконструктивно-восстановительная часть операции.

Задняя стенка наружного слухового прохода восстанавливается с помощью титановой перфорированной пластины толщиной 0,3 мм по форме дефекта задней стенки наружного слухового прохода, а по длине превышающей размер дефекта на 0,1 см.

Перфорированную титановую пластину вводят в рану по специальным пазам глубиной 0,1 см в верхней и нижней стенках наружного слухового прохода и вставляют в бороздку в шпоре

глубиной 0,1см (пазы и бороздка выполняются предварительно алмазной фрезой диаметром 1мм).

Пластина выше наружного слухового прохода изгибается и фиксируется двумя титановыми винтами толщиной 0,3 см к кортикальному слою височной кости. Со стороны наружного слухового прохода на пластину укладывается хрящ, взятый из ушной раковины, по форме дефекта задней стенки наружного слухового прохода (рисунок 2).

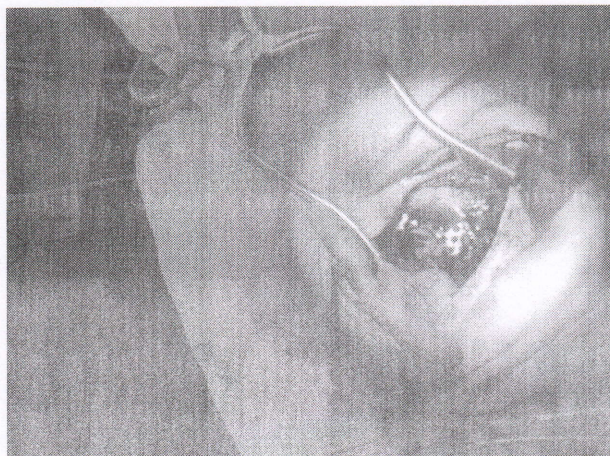


Рисунок 2 – Мастоидопластика перфорированной пластиной

Латеральная стенка аттика и тимпанальная мембрана восстанавливается с помощью хряща ушной раковины предварительной истонченного до толщины 0,4 мм. Далее хрящ, уложенный на перфорированную титановую пластину, прикрывается кожей задней стенки наружного слухового прохода.

Наружный слуховой проход тампонируется. Заушная рана послойно ушивается и накладывается асептическая повязка.

3. Ведение раннего послеоперационного периода

В течение 1 недели назначаются обезболивающие лекарственные средства при необходимости. Через 7-10 дней удаляются турунды из уха. Контрольный осмотр пациента производится на 5-ый, 10-ый и 90-ый дни послеоперационного периода (рисунок 3).

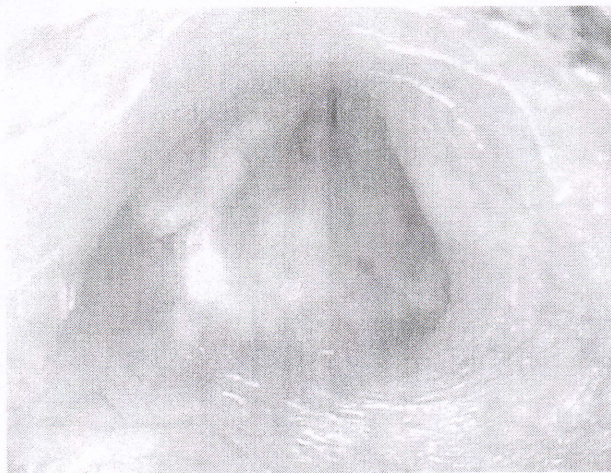


Рисунок 3 – Наружный слуховой проход на 90-е сутки после хирургического вмешательства

**Перечень возможных ошибок, осложнений и пути их устранения
Отсутствуют.**